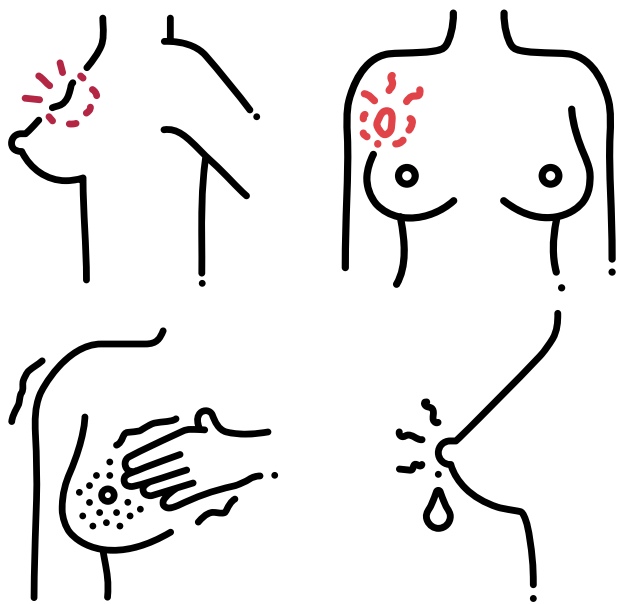
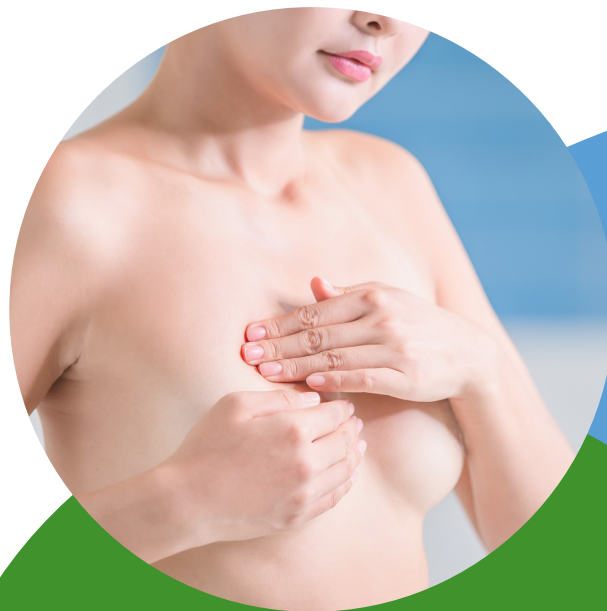

Сигналами тревоги являются: припухлость и уплотнения, дискомфорт или боли в одной из молочных желез, отечность или наличие увеличенных лимфатических узлов в подмышечных областях.



Для постановки правильного диагноза следует обратиться к врачу


Не откладывайте посещение врача «на потом», не затягивайте время и не занимайтесь самолечением! Лечение рака молочной железы может быть высокоэффективным, особенно в том случае, когда болезнь удастся выявить на ранней стадии.



Министерство
здравоохранения
Астраханской области



ГБУЗ АО «Областной центр
общественного здоровья и
медицинской
профилактики»

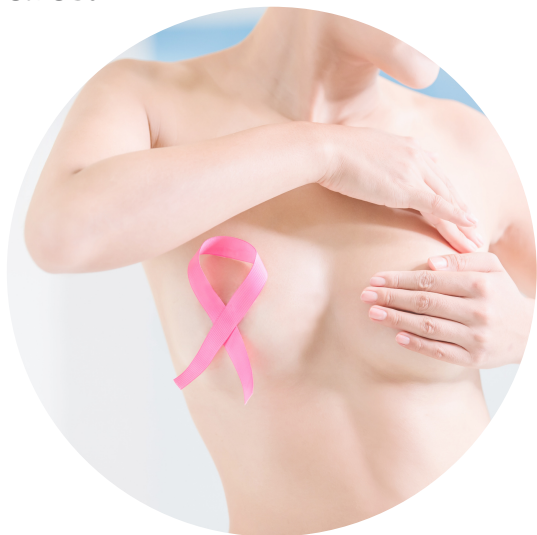

Самообследование МОЛОЧНЫХ ЖЕЛЕЗ

Выявление раковой опухоли молочной железы в I стадии болезни при адекватном лечении в 95% случаев гарантирует полное выздоровление. Более того, если злокачественная опухоль диагностирована на ранней стадии, возможно проведение лечения с сохранением молочной железы

Министерство здравоохранения Астраханской области
ГБУЗ АО «Областной центр общественного здоровья и медицинской профилактики»
414024, г. Астрахань, ул. Котовского, стр. 6
Тел. (факс) 8(8512) 51-24-77
e-mail: kvlimp_77@mail.ru
Сайт: medprof-30.ru

Рак молочной железы одно из онкологических заболеваний, которое можно обнаружить самостоятельно. Каждая женщина, начиная с возраста 18 лет, должна проводить самообследование молочных желез.



Проводить самообследование следует ежемесячно на 5-9 день менструального цикла, когда молочные железы становятся более мягкими. После наступления менопаузы обследование можно проводить в любой день месяца.

Шаг 1. Осмотр белья

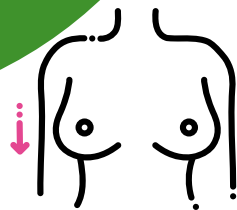
Осмотрите белье (бюстгальтер, сорочку). В тех местах, где ткань соприкасалась с молочными железами и, особенно с сосками, не должно быть следов выделений.

Шаг 2. Обследование сосков

Осмотрите соски. Подозрительными в отношении рака молочных желез могут быть изменения кожи в этой области: покраснения, эрозии, высыпания, а также изменение формы сосков, уплощение, втяжение их в толщу молочной железы.

Шаг 3. Осмотр кожи

Обратите внимание на кожу молочных желез: на ней также не должно быть покраснений, высыпаний, эрозий или язвочек, шелушения, сморщивания, «ямочек», эффекта «лимонной корочки» или локального втяжения.



Шаг 4. Осмотр молочных желез

Осмотрите молочные железы, встав перед зеркалом с опущенными, а затем с поднятыми за голову руками. Обратите внимание на форму и размер молочных желез, на одном ли уровне находятся их нижние границы, равномерно ли они поднимаются, нет ли какой-либо деформации или припухлости.

Шаг 5. Пальпация (ощупывание) молочных желез и подмышечных областей



Процедуру можно выполнять во время принятия душа слегка намыленной ладонью. Двигаясь по кругу, слегка надавливая, последовательно ощупайте все участки молочной железы. Для большей достоверности желательно проводить процедуру в положении стоя, затем лежа на спине. Обследование следует проводить противоположной рукой: левой рукой, когда ощупываете правую молочную железу и правой рукой при ощупывании левой молочной железы. Положение руки на исследуемой стороне должно быть сначала на поясе, затем за головой. Затем ощупайте подмышечные области.